

23. Paroxysmální noční hemoglobinurie

Jaroslav Čermák

23.1. Úvod

Paroxysmální noční hemoglobinurie (PNH) vzniká v důsledku mutace PIG-A genu, jenž je zodpovědný za tvorbu glykosyl fosfatidyl inositolu (GPI) /1/. GPI slouží k vazbě některých proteinů s antigenní strukturou, včetně CD55 antigenu, jenž inhibuje C3 složku komplementu a CD59 antigenu, jenž je inhibítorem terminálního komplexu komplementu. Deficit inhibitorů komplementu vede k jeho nekontrolované aktivaci a tím k intravaskulární hemolýze. Uvolněný Hb z rozpadlých erytrocytů aktivuje koagulační systém a tím se výrazně zvyšuje riziko trombotických komplikací (zejména v portálním, mezenterálním a plicním řečišti). Vždy je u nemocných přítomen určitý stupeň selhání kostní dřeně /2/. PNH se může vyskytovat jako „klasický typ“ s opakovanými atakami hemolýzy a možnými trombotickými komplikacemi či jako hypoplastická forma s převažujícím selháním kosti dřeně, často doprovázející aplastickou anémii či hypoplastickou formu MDS, subklinická forma PNH je charakterizována přítomností většinou malého PNH klonu bez klinických či laboratorních známek hemolýzy /3/.

23.2. Základní diagnostická a diferenciálně diagnostická vyšetření

Základními úkoly v diagnostice PNH jsou detekce patologického klonu, zjištění stupně hyperkoagulačního stavu a stupně selhání kostní dřeně /4/.

Periferní krev:

- KO + manuální diferenciální rozpočet + počet retikulocytů (stupeň anémie, granulocytopenie a trombocytopenie, zvýšený počet RTC, event. přítomnost schistocytů)
- Průtoková cytometrie – detekce CD59- a CD55- negativních buněk a stupně defektu na erytrocytech, granulocytech a monocytech (monoklonální protilátka antiCD59 a metoda FLAER) /5/, fakultativně – vyšetření C3b složky na povrchu erytrocytů
- Vyšetření volného hemoglobinu a haptoglobinu v séru
- Biochemické vyšetření (jaterní testy – hladina bilirubinu a LD, vyšetření renálních funkcí – stupeň event. renální insuficience, feritin v séru – stav zásob Fe, hladina kyseliny listové)

- Imunohematologické vyšetření (negativita přímého Coombsova testu a protilátek proti granulocytům a trombocytům)
- Koagulační vyšetření včetně D dimérů a vyšetření trombofilních mutací
- Hamův test – k vyloučení CDA II. typu (HEMPAS)

Moč + sediment:

- Průkaz hemoglobinurie, resp. hemosiderinurie

Sternální punkce:

- morfologie – k posouzení celularity dřeně, vyloučení MDS (posouzení přítomnosti dysplazie)
- chromozomální vyšetření – k vyloučení chromozomálních aberací (zejména typických pro MDS)
- molekulárně genetické vyšetření – NGS k vyloučení nejčastějších mutací u MDS

Trepanobiosie kostní dřeně:

- morfologie – k posouzení celularity dřeně, vyloučení MDS či infiltrace maligními buňkami (z krvetvorné řady či jiných metastazujících nádorů), posouzení event. fibrózy dřeně)

Další vyšetření:

- USG břicha a CT vyšetření břicha a plic (k vyloučení trombotických komplikací), funkční vyšetření plic, event. echokardiografie

Diferenciální diagnostika /6/

- Vrozené hemolytické anémie (dědičná sférocytóza, enzymatické defekty, hemoglobinopatie) : autohemolýza, EMA test, hladina erytrocytárních enzymů, elfo Hb, molekulární genetika, negativní PNH testy
- Anémie indukované toxiny či léky (negativní PNH testy)
- Paroxysmální chladová hemoglobinurie (pozitivní Coombsův test pro komplement, nikoli pro protilátky, Donath-Landsteinerova protilátka, negativní PNH testy)
- Mikroangiopatická hemolytická anémie a DIC (schistocyty v periferní krvi, negativní PNH testy)
- Zřídka autoimunitní hemolytická anémie (negativní přímý Coombsův test při masivní hemolýze, nebývá cytopenie v dalších řadách – krom Evansova syndromu).

23.3. Léčba

a) Klasická forma

- **Korekce anémie**

Podávání transfuzí erytrocytů – indikováno ke korekci anémie a k supresi patologického klonu s udržováním individuální hodnoty Hb u jednotlivých nemocných /7/, rovněž práh pro podávání transfuzí je individuální (pokles pod 70-80 g/l) zejména dle stavu kardiovaskulárního systému. Jsou podávány deleukotizované přípravky kompatibilní v Rh a Kell fenotypech, u nemocných léčených imunosupresí či SCT podáváme ozářené přípravky. Doplňkem léčby je podávání kyseliny listové 10-20 mg denně).

- **Trombotické komplikace**

Profylaxe – je indikována u nemocných s prodělanou trombotickou komplikací, či u nemocných s dalšími rizikovými faktory pro vznik trombózy /8/, u těchto nemocných je doporučována jak primární profylaxe, tak sekundární profylaxe při léčbě inhibitory komplementu (vzhledem k tomu, že i při léčbě těmito léky může dojít k recidivě trombózy u 8-10 % nemocných) /22/. Primární profylaxe zejména u nemocných s masivním PNH klonem (> 50 % PNH granulocytů) je stále otázkou diskuse vzhledem k tomu, že není přítomna jednoznačná korelace mezi velikostí PNH klonu a klinickými příznaky /9,10/. V profylaxi je možno užít jak warfarin, tak nízkomolekulární hepariny, probíhají studie ověřující efektivitu newarfarinových antikoagulancií zejména v primární profylaxi (přímá orální antikoagulancia).

Léčba trombotických komplikací je prováděna heparinem dle doporučení pro léčbu hluboké trombózy /11/ spolu se současným podáním inhibitorů komplementu, následně je doporučena dlouhodobá profylaxe nízkomolekulárními hepariny či warfarinem. Rizikovým faktorem antikoagulační léčby může být průvodní trombocytopenie, jež je příznakem choroby. U rozsáhlé či život ohrožující trombózy, která není starší než 3-4 dny, může být použita trombolytická léčba, u které je však přítomno značné riziko krvácení u trombocytopenických nemocných.

- **Podávání inhibitorů komplementu**

Podávání inhibitorů komplementu je indikováno u nemocných s opakovanými atakami masivní hemolýzy, s trombotickými komplikacemi, s anemií (Hb < 100 g/l) a event. transfuzní

dependencí či známkami chronické renální insuficience nebo algickým syndromem v oblasti břicha nereagujícím na jinou léčbu. U nemocných s hypoplastickou formou MDS, kde není možno provést SCT, může sloužit jako léčba 2.linie po selhání imunosupresivní léčby, zejména v kombinaci s erythropoetinem /2/.

Podávání inhibitorů komplementu vede k signifikantnímu poklesu hemoglobinurie, vzestupu hodnot Hb, ke snížení počtu podaných transfuzí či úplné transfuzní nezávislosti, výraznému snížení počtu trombotických komplikací a zlepšen funkce ledvin a klinického stavu /12,13/. Nevýhodou je to, že inhibitory komplementu ovlivňují pouze příznaky choroby a neovlivňují velikost PNH klonu /14/. Eculizumab (Soliris®) je podáván v indukční dávce 600mg i.v. 1 x týdně po 4. týdny, pátý týden je podáno 900mg přípravku a poté je pokračováno v udržovací léčbě 900mg i.v. každé 2 týdny. Ravulizumab (Ultomiris®) je modifikovanou formou eculizumabu s prodlouženým účinkem, jeho výhodou je stabilnější inhibice komplementu a prodloužení intervalu aplikace. Dle současného SPC přípravku je Ultomiris indikován u nemocných těžkou formou hemolýzy a u léčených Solirisem, kteří jsou na této léčbě stabilní nejméně po dobu 6 měsíců /16/. Při převedení nemocných ze Solirisu na Ultomiris je první dávka 2400-3000 mg dle váhy podána 2 týdny po poslední injekci Solirisu a dále je přípravek podáván v udržovací dávce 3000-3600 mg 1x za 8 týdnů.

U cca 25-30 % nemocných však není efekt eculizumabu dostatečný, může docházet k atakám intravaskulární hemolýzy (tzv. průlomová hemolýza), jež může být opakovaná v důsledku nedostatečné hladiny léku (tzv. farmakokinetická hemolýza) a v takovém případě je nutno dávku Solirisu buď zvýšit či podávat v kratších intervalech, či sporadická (tzv. farmakodynamická hemolýza) např. při závažnějším infektu, operaci, stresu aj.. Současné dochází při bloádě C5 složky komplementu k hromadění C3 složky, C3b složka se váže na povrch erytrocytů, jež jsou následně vychytávány v monocyto-makrofágovém systému sleziny a jater, dochází tedy současně k extravaskulární hemolýze. Pro významný podíl extravaskulární hemolýzy svědčí trvajícím zvýšený počet retikulocytů při normální či lehce zvýšené hladině LDH a rovněž stoupající hladina bilirubinbu. Pegcetacoplan (Aspaveli®) byl prvním registrovaným inhibitorem C3 složky komplementu, jehož efekt na hladinu Hb byl prokázán v klinických studiích. /20,21/. Pegcetacoplan je přímým inhibitorem C3 složky komplementu a byl původně indikován u nemocných s přetrvávající anemií (Hb <100 g/l) při minimálně tříměsíčním podávání inhibitoru C5 složky komplementu a trvajícím počtem retikulocytů >150 x 10⁹/l při hladině LDH <1.5x horní hranice normy. Lék se podává s.c. v dávce 1080mg 2x týdně a dávku lze zvýšit až na 1080 mg 3 x týdně Při přechodu z inhibitoru C5 složky je třeba oba léky nejprve

podávat 2 týdny současně. V současnosti je pegcetacoplan registrován i pro podávání v 1.linii léčby /23/, ČHS doporučuje podávání v 1.linii za stejných indikací jako pro ostatní inhibitory komplementu včetně inhibitorů C5 složky – viz výše. Recentně byl registrován iptacopan (Fabhalta®), jde o perorální inhibitor faktoru B alternativní cesty aktivace komplementu a tím aktivaci C3 konvertázy komplementu /24/, přípravek má v SPC uvedenu indikaci i v 1.linii léčby. Dalším přípravkem je danicopan (Voydeya®), jedná se o perorální inhibitor faktoru D alternativní aktivace komplementu, jenž je v současnosti užíván v kombinaci s inhibitory C5 složky komplementu (eculizumab, ravulizumab) tam, kde není dostatečný efekt C5 složky samotné a jsou přítomny známky extravaskulární hemolýzy/25/ (viz kritéria uvedená výše u přípravku pegcetacoplan).

Profylaxe možné meningokokové infekce očkováním tetravalentní vakcínou (Nimenrix + Bexsero) je povinnou součástí léčby inhibitory komplementu, při užití inhibitorů C3 složky komplementu je třeba navíc očkovat ještě proti Streptokokům a Hemofilům, nemocní musí být přeočkováni v řádném termínu.

- **Transplantace krvetvorných buněk**

Transplantace krvetvorných buněk (SCT) od HLA identického dárce je indikována u nemocných s PNH

- s těžkou pancytopenií a rozvojem selhání kostní dřeně směrem k aplastické anémii
- při rozvoji myelodysplastického syndromu
- jako léčba druhé linie u závažně hemolyzujících nemocných nereagujících na eculizumab. Tato indikace v současnosti ustupuje do pozadí vzhledem k možnosti léčby inhibitory C3 složky komplementu. Podávání inhibitorů komplementu za účelem ovlivnění klinických projevů před SCT je předmětem studií.

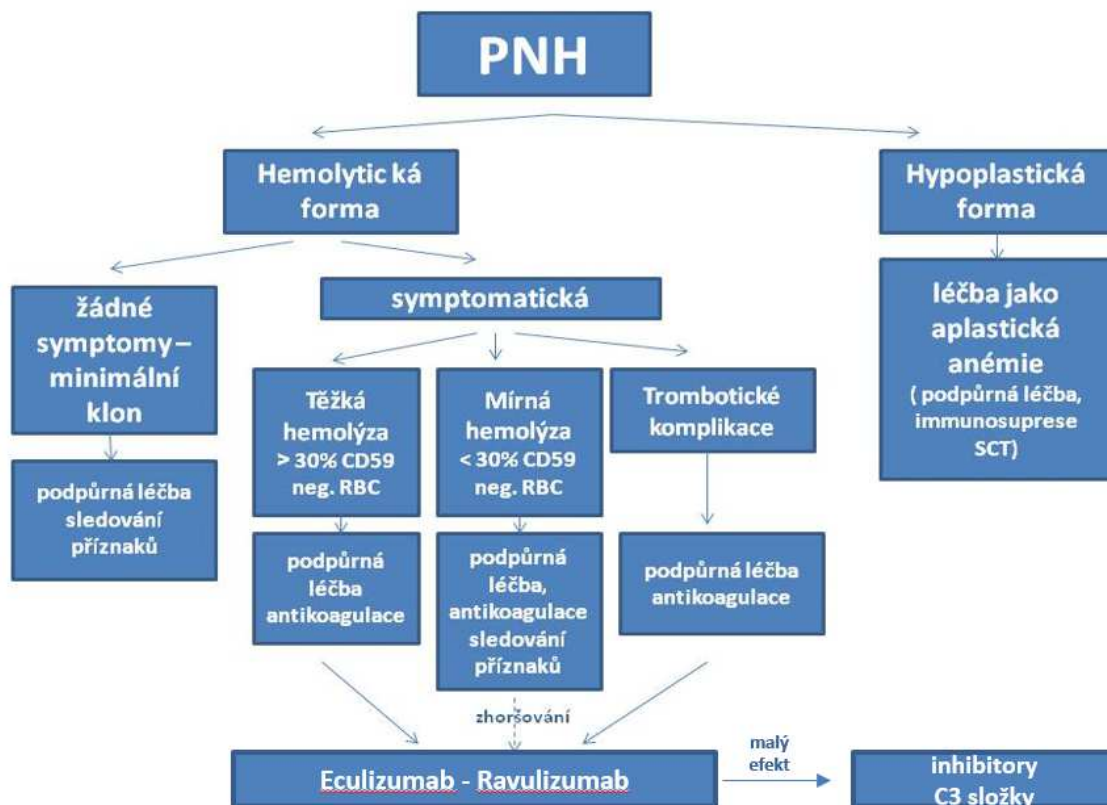
Recentní analýza nedoporučuje SCT u nemocných s prodělanou trombózou /17/. Obecně je dávána přednost SCT od příbuzného dárce před nepříbuzenskou SCT a SCT po nemyeloablativním přípravném režimu /2/. Nicméně dlouhodobé přežití nemocných po SCT od příbuzného a nepříbuzného dárce se významněji neliší (75-85 % v 5 letech) /26/ a v současnosti je hodnocen i efekt haploidentické SCT.

- **Další léčebné přístupy**

Kombinovaná imunosuprese (ATG+CS-A+kortikosteroidy) představuje alternativní metodu léčby při selhání kostní dřeně u nemocných, u kterých není indikována SCT /18/, může však vést k progresi PNH klonu. Dlouhodobé podávání samotných kortikosteroidů dnes není doporučováno, je možno podat jednorázovou dávku při rozvoji akutní hemolýzy /19/. Zejména nemocní s mírnou chronickou hemolýzou bývají sideropeničtí a je u nich nutná suplementace přípravky železa. Naopak, opakované podávání transfuzí erytrocytů může vést k přetížení železem a u nemocných je indikována chelatační léčba. Je podáván deferasirox (Exjade®) v denní dávce 20-30 mg/kg. Jež je upravována dle hladiny feritinu v séru. Indikace k zahájení chelatační léčby není jednotná, je doporučována hladina feritinu v séru 1000-1500 µg/l či podání 20 transfuzí erytrocytů. U nemocných s chronickým selháním ledvin není Exjade indikován, je podáván deferiprone (Ferriprox®) v dávce 4-9 g denně.

Na obrázku 23.1. je uvedeno schéma současného léčebného doporučení léčby PNH.

Krom výše popsaných trombotických komplikací jsou nemocní s PNH ohroženi i rozvojem chronického renálního selhání (díky mikrotrombotizaci renálního řečiště). U části nemocných může PNH přejít do obrazu MDS s nízkým rizikem, progresse směrem k akutní leukémii bývá přítomna u 10-15 % nemocných, častější je vývoj k terminálnímu selhání kostní dřeně.



Obrázek 23.1. Současný léčebný přístup k nemocným s PNH.

23. 4. Literatura

- 1) Bessler M, Mason PJ, Hillmen P et al.: Paroxysmal nocturnal haemoglobinuria (PNH) is caused by somatic mutations in the PIG-A gene. *EMBO J* 1994; 13: 110-117.
- 2) Brodsky RA : Paroxysmal nocturnal hemoglobinuria. *Blood* 2014;124: 2804-2811.
- 3) Parker C, Omine M, Richards S, et al; International PNH Interest Group. Diagnosis and management of paroxysmal nocturnal hemoglobinuria. *Blood*. 2005;106:3699-3709.
- 4) Moyo VM, Mukhina GL, Garrett ES et al.: Natural history of paroxysmal nocturnal haemoglobinuria using modern diagnostic assays. *Br. J Haematol* 2004; 126, 133-138
- 5) Brodsky RA, Mukhina GL, Li s et al.: Improved detection and characterization of paroxysmal nocturnal hemoglobinuria using fluorescent aerolysin. *Am J Clin Pathol* 2000;114, 459-466.
- 6) Hillmen P, Lewis SM, Bessler M et al.: Natural history of paroxysmal nocturnal hemoglobinuria. *N Engl J Med* 1995; 333: 1253-1258.
- 7) Rachidi S, Mussalam KM, Taher AT: A closer look at paroxysmal nocturnal hemoglobinuria. *Eur J Intern Med* 2010; 21: 260-267.
- 8) Socie G, Mary JY, de Gramont a et al.: Paroxysmal nocturnal haemoglobinuria: long-term follow-up and prognosis. French Society of Haematology. *Lancet* 1996;348: 573-577.
- 9) Lee JW, Jang JH, Kim JS et al.: Clinical signs and symptoms associated with increased risk for thrombosis in patients with paroxysmal nocturnal hemoglobinuria from a Korean registry. In *J Hematol* 2013; 97: 749-757.
- 10) Hall C, Richards S, Hillmen P Primary prophylaxis with warfarin prevents thrombosis in paroxysmal nocturnal hemoglobinuria, *Blood* 2003; 102 (10): 3587-3592.
- 11) Brodsky RA: Advances in the diagnosis and therapy of paroxysmal nocturnal hemoglobinuria. *Blood Rev* 2008; 22: 65-74.
- 12) Hillmen C, Hall C, Marsh JC et al.: Effect of eculizumab on hemolysis and transfusion requirements in patients with paroxysmal nocturnal hemoglobinuria. *New Engl J Med* 2004; 350: 552 -559.
- 13) Hillmen P, Elebute M, Kelly R. Long-term effect of the complement inhibitor eculizumab on kidney function in patients with paroxysmal nocturnal hemoglobinuria. *Am J Hematol* 2010; 85 (8):553–559.
- 14) Kelly RJ, Hill A, Arnold LM et al. Long-term treatment with eculizumab in paroxysmal nocturnal hemoglobinuria: sustained efficacy and improved survival. *Blood* 2011; 117 (25): 6786-6792.
- 15) Hill A, Kelly RJ, Hillmen P. Thrombosis in paroxysmal nocturnal hemoglobinuria. *Blood*. 2013;121 (25):4985-4996.
- 16) Kulasekararaj AG, Hill A, Rottingshaus ST et al.: Ravulizumab (ALXN 1210) vs. eculizumab in C5-inhibitor-experienced adult patients in PNH: the 302 study. *Blood* 2019; 133: 540-299.
- 17) Peffault de Latour R, Schrezenmeier H, Bacigalupo A, et al. Allogeneic stem cell transplantation in paroxysmal nocturnal hemoglobinuria. *Haematologica*. 2012; 97 (11): 1666-1673.
- 18) Tichelli A, Schrezenmeier H, Socie G, et al. A randomized controlled study in patients with newly diagnosed severe aplastic anemia receiving antithymocyte globulin (ATG), cyclosporine, with or without G-CSF: a study of the SAA Working Party of the European Group for Blood and Marrow Transplantation. *Blood*. 2011; 117 (17): 4434-4441.
- 19) Parker C, Omine M, Richard S et al.: Diagnosis and management of paroxysmal nocturnal hemoglobinuria. *Blood* 2005;106: 3699-3709.

- 20) Hillmen P, Szer J, Weitz I et al.: Pegcetacoplan versus Eculizumab in Paroxysmal Nocturnal Hemoglobinuria. *N Engl J Med* 2021; 384: 1028-1037.
- 21) Peffault de Latour R, Syer I, Weitz I et al.: Pegcetacoplan versus eculizumab in patients with paroxysmal nocturnal haemoglobinuria (PEGASUS). 48-week follow up of a randomized, open label, phase 3, active-comparator controlled trial. *Lancet Haematol* 2022;9, e648-659.
- 22) Griffin M, Munir T Management of thrombosis in paroxysmal nocturnal hemoglobinuria: a clinician's guide. *Ther Adv Hematol*. 2017; 8: 119–126.
- 23) Wong RSM, Navarro-Cabrera JR, Comiaet NS et al. Pegcetacoplan controls hemolysis in complement inhibitor naive patients with Paroxysmal nocturnal hemoglobinuria. *Blood Adv* 2023;7: 2468-78.
- 24) Peffault de Latour R, Röth A, Kulasekararaj AG et al. Oral Iptacopan Monotherapy in Paroxysmal Nocturnal Hemoglobinuria. *N Engl J Med* 2024; 390:994-1008.
- 25) Lee JW, Griffin M, Kim JS et al. Addition of danicopan to ravulizumab or eculizumab in patients with paroxysmal nocturnal haemoglobinuria and clinically significant extravascular haemolysis (ALPHA): a double-blind, randomised, phase 3 trial. *Lancet Haematol* 2023;10: E955-E965.
- 26) Du Y, Han B Advances in Hematopoietic Stem Cell Transplantation for Patients with Paroxysmal Nocturnal Hemoglobinuria . *Transpl Cellular Therapy*. 2021; 27: 301-307.